

PAŃSTWO I SPOŁECZEŃSTWO

STATE AND SOCIETY

E-ISSN 2451-0858 ISSN 1643-8299

ROK XXIV: 2024, NR 2

DOI: 10.48269/2451-0858-pis-2024-2-013

Data wpłynięcia: 27.11.2023

Data akceptacji: 11.04.2024

DIAGNOSTYKA I LECZENIE PACJENTÓW Z GIST – PÓŁROCZNE DOŚWIADCZENIA WŁASNE*

Magdalena Maria Wąsik^{1,B-D}

ORCID: 0009-0005-3278-4078

Oleksii Potapov^{2,3,B-C,E}

ORCID: 0000-0002-0791-7941

Antoni Wiktor Bazieli^{2,B,D-E}

ORCID: 0000-0002-0344-8463

Jarosław Kolendo^{4,C-E}

ORCID: 0009-0000-7897-628X

Andrzej L. Komorowski^{2,3,D-F}

ORCID: 0000-0002-5763-7921

¹Szpital Specjalistyczny im. Edmunda Biernackiego w Mielcu, Oddział Chirurgii Ogólnej

²Szpital Specjalistyczny im. Jędrzeja Śniadeckiego w Nowym Sączu, Oddział Chirurgii Onkologicznej

³Uniwersytet Rzeszowski, Kolegium Nauk Medycznych

⁴Zespół Przychodni Specjalistycznych w Tarnowie

A – Koncepcja i projekt badania, B – Gromadzenie i/lub zestawianie danych, C – Analiza i interpretacja danych,
D – Napisanie artykułu, E – Krytyczne zrecenzowanie artykułu, F – Zatwierdzenie ostatecznej wersji artykułu

Autor do korespondencji

Magdalena Maria Wąsik, Szpital Specjalistyczny im. Edmunda Biernackiego w Mielcu, Oddział Chirurgii Ogólnej,
ul. Żeromskiego 22, 39-300 Mielec
email: wasik.magdalena12@gmail.com

* Praca była prezentowana w formie plakatu podczas 71. Zjazdu Towarzystwa Chirurgów Polskich we Wrocławiu, 20–23.09.2023 r.

Streszczenie

W pracy przedstawiono cztery przypadki pacjentów, u których rozpoznano nowotwory typu GIST. U trzech chorych punktem wyjścia nowotworu był żołądek, u jednego jelito cienkie. Wykonano trzy zabiegi miejscowo radykalne (w tym jeden laparoskopowy) oraz jedno pobranie wycinka ze względu na nacieki trzustki i przepony. W pracy pokrótce omówiono leczenie guzów mezenchymalnych przewodu pokarmowego.

Słowa kluczowe: GIST, nowotwory podścieliskowe przewodu pokarmowego, c-KIT, nowotwory mezenchymalne

Wprowadzenie

Nowotwory podścieliskowe przewodu pokarmowego (*Gastro Intestinal Stromal Tumours*, GIST) zaliczane są do najczęstszych nowotworów mezenchymalnych przewodu pokarmowego. Występują zwykle w żołądku i jelicie cienkim, ale mogą rozwijać się we wszystkich częściach przewodu pokarmowego [1,2]. Do najczęstszych objawów klinicznych zaliczamy ból, dyskomfort w nadbrzuszu, uczucie sytości, wzdęcie brzucha, niedrożność [3,4]. Nowotwory te są rzadko spotykane w praktyce klinicznej. Do rozpoznania dochodzi najczęściej przypadkowo w trakcie badań diagnostycznych w kierunku innych jednostek chorobowych. Podstawę rozpoznania stanowi wynik badania histopatologicznego [5,6]. Leczeniem nowotworów typu GIST jest leczenie chirurgiczne, a u pacjentów ze znacznym zaawansowaniem miejscowym oraz w przypadku stwierdzenia zmian przerzutowych stosuje się leczenie celowane.

Opis przypadku

W okresie od 1 stycznia do 31 maja 2023 r. w oddziale chirurgii stwierdzono cztery przypadki pacjentów z potwierdzonym w rozpoznaniu histopatologicznym nowotworem typu GIST, w tym u jednego w lokalizacji jelita cienkiego oraz u trzech w lokalizacji żołądkowej. Do najczęstszych objawów zgłaszanych przez chorych należało: uczucie pełności, wyczuwalny przez powłoki guz, utrata masy ciała. W ramach diagnostyki wykonano badanie tomografii komputerowej (TK) jamy brzusznej. We wszystkich przypadkach stwierdzono znacznych rozmiarów guzy nadbrzusza (10–25 cm) bez określonego punktu wyjścia (rycina 1). Na podstawie wyników badań TK wszyscy chorzy zostali zakwalifikowani do laparotomii lub laparoskopii zwiadowczej. U jednego chorego wykonano laparoskopię ze względu na relatywnie mały guz. Podczas zabiegu wykonano resekcję guza jelita cienkiego o średnicy 10 cm (rycina 2). U pozostałych chorych wykonano laparotomię z intencją radykalnej resekcji guza lub pobrania wycinków.

W grupie laparotomii stwierdzono trzy guzy wychodzące ze ściany żołądka. U jednego chorego wykonano prostą resekcję guza, u drugiego resekcję guza ze splenektomią oraz częścią ogona trzustki ze względu na nacieki naczyń śledzionowych oraz wciąganie końcowego odcinka ogona trzustki (rycina 3). U kolejnego pacjenta stwierdzono guz obejmujący ogon trzustki, wnękę trzustki i przeponę oraz zropiałą torbiel trzustki. Ze względu na rozmiar zmiany i podejrzenie GIST zdecydowano nie wykonywać rozległej resekcji. Pobrano wycinki, wykonano drenaż ropnia. Czas zabiegów wynosił 60–120 min. Wszystkie zabiegi były radykalne miejscowo, przy czym w jednym przypadku guza żołądka radykalnie usunięto guz, pozostawiając pojedynczy przerzut w segmencie V wątroby.

Okres okołoperacyjny u wszystkich chorych był niepowikłany.

Pacjenci po uzyskaniu wyniku badania histopatologicznego zostali skierowani do Poradni Onkologii Klinicznej celem dalszego leczenia. Badania kontrolne po leczeniu były następnie kontynuowane w specjalistycznych ośrodkach onkologicznych (tabela 1).

GIST to najczęstsze nowotwory mezenchymalne przewodu pokarmowego, które wywodzą się z komórek opisanych przez hiszpańskiego patologa Ramona y Cajala [1,7,8]. Są rzadkimi nowotworami, najczęściej występującymi w żołądku i jelicie cienkim, mogą jednak występować w każdym miejscu przewodu pokarmowego, rzadko w krezce czy jamie otrzewnej [1,2,9]. W większości przypadków GIST obecna jest mutacja *c-KIT* (gen antygeny CD117), kodująca receptorową kinazę tyrozynową typu III, mniejszy odsetek stanowi mutacja w genie receptora płytkopochodnego czynnika wzrostu alfa *PDGFRA* [8,10]. W pozostałych przypadkach mamy do czynienia z mutacjami w genach rodziny *SDH* (enzym dehydrogenazy bursztynianowej) lub z utratą ekspresji genów *SDH*. Inne powszechnie występujące markery obejmują antygen CD34, aktywną mięśni gładkich i desminę [11]. Charakterystyczne dla tego typu nowotworów są delecje w obrębie chromosomów 14q, 22q, 1p oraz 15q, które przypuszczalnie zawierają geny supresorowe dla nowotworu. Są one wymagane do stopniowego rozwoju GIST, od etapu mikroskopijnych, przedklinicznych zmian, w literaturze nazywanych *microGIST*, do klinicznie istotnych nowotworów o potencjale złośliwym [12]. Bardzo ważne jest określenie podtypu molekularnego GIST, ponieważ informacja ta wpływa na decyzje terapeutyczne zarówno w przypadku leczenia uzupełniającego, jak i przerzutowego [13]. Szczyt zachorowań przypada na 5–6 dekadę życia, średni wiek w chwili rozpoznania GIST wynosi ok. 65 lat, rzadko wykrywa się go przed 40 r.ż. [8,14,15]. Częstość występowania u obu płci jest podobna, chociaż niektórzy autorzy wskazują na częstsze występowanie nowotworów mezenchymalnych u płci męskiej, traktując ją równocześnie jako czynnik ryzyka wystąpienia GIST. Do czynników ryzyka należą również starszy wiek czy rasa czarna [3,16].

Objawy GIST są niespecyficzne. Do najczęstszych symptomów zaliczamy: niestrawność, ból, dyskomfort w nadbrzuszu, uczucie sytości, wzdęcie brzucha,

niedrożność, podniedrożność, zgagę, zarzucanie treści pokarmowej, nudności, wymioty, utratę masy ciała, krwawienie z górnego odcinka przewodu pokarmowego, smoliste stolce, krwiste wymioty, niewyjaśnioną niedokrwistość czy odbijanie się [3,4,11,17]. Omawiane nowotwory są najczęściej rozpoznawane przypadkowo w trakcie badań pod kątem innych patologii lub podczas sekcji zwłok [5,18]. Do badań diagnostycznych pomocnych w rozpoznawaniu GIST zaliczamy TK, rezonans magnetyczny, badania endoskopowe. Podstawowe badanie stanowi biopsja, a o wyniku rozstrzyga wynik badania histopatologicznego [6,19]. W badaniach patomorfologicznych wyróżniono trzy typy morfologii komórkowej charakterystyczne dla GIST: typ komórek wrzecionowatych, typ nabłonkowy oraz typ mieszany. Największy odsetek rozpoznań stanowi typ wrzecionowaty [8,20].

Podstawowym leczeniem GIST ograniczonych miejscowo jest zabieg chirurgiczny, polegający na możliwie całkowitej resekcji zmiany z marginesem tkanek zdrowych [1]. Rutynowo wykonywana limfadenektomia nie jest wskazana w przypadku pierwotnego rozpoznania, chyba że istnieją przedoperacyjne makroskopowe dowody zajęcia węzłów chłonnych. W przypadku zlokalizowanego GIST ich zajęcie jest bardzo rzadkie. Czynnikiem pogarszającymi rokowanie jest pęknięcie guza przed operacją lub w jej trakcie, znacznie zwiększa to ryzyko nawrotu choroby [11]. W przypadku zaawansowanych nowotworów podścieliskowych przewodu pokarmowego terapia polega na stosowaniu inhibitorów kinazy tyrozynowej (TKI) ukierunkowanych na mutacje *KIT* i *PDGFRA*. Z tego powodu obecnie nie zaleca się rozległych zabiegów resekcyjnych w leczeniu GIST, jak w opisanym powyżej przypadku GIST żołądka z naciekiem na przeponę i trzustkę, a jedynie pobranie wycinków i kwalifikację do leczenia celowanego [21]. Najlepiej przebadanym i poznanym TKI jest imatynib Gleevec (Glivec), który stanowi standard w leczeniu zaawansowanej choroby z przerzutami, w przypadkach, w których nie można uzyskać resekcji R0. Standardowa dawka, przy której większość pacjentów z chorobą przerzutową osiąga stabilizację wzrostu guza wynosi 400 mg na dobę [1,22]. Najlepszą odpowiedź wykazują pacjenci z mutacją w eksonie 11, a następnie w eksonie 9 [23]. Leczenie zwiększa przeżycie pacjentów z zaawansowaną chorobą o kilka lat, przy umiarkowanej toksyczności leku. Ponieważ oporność na imatynib w GIST występuje średnio po 18–26 miesiącach, wprowadzono nowe terapie celowane. Sunitynib jest kolejnym TKI, wykazuje lepsze działanie u pacjentów z mutacjami w obrębie eksonu 9 genu *c-KIT* w porównaniu z imatynibem [12]. Kolejnym lekiem włączonym do leczenia GIST jest regorafenib. Wykazuje on najszerzą aktywność kinazową spośród dostępnych leków. Został zatwierdzony jako lek trzeciego rzutu po imatynibie i sunitynibie. Najnowszymi lekami wprowadzonymi do leczenia guzów mezenchymalnych przewodu pokarmowego są larotrektytib, entrektytib, awaprytynib i ripretynib. Pierwsze dwa mają zastosowanie u pacjentów z GIST bez mutacji *KIT* lub *PDGFRA*. Awaprytynib

to lek o bardzo silnym działaniu będący selektywnym inhibitorem aktywowanego *KIT* i *PDGFRA*, w których dodatkowo występują mutacje w obrębie pętli aktywacji tych genów. Ripretynib jest inhibitorem *KIT* i *PDGFRA*, który blokuje te kinazy w nieaktywnej konformacji. Największe zastosowanie znalazł w leczeniu typu dzikiego GIST. Trwają badania nad nowym lekiem, którego działanie obejmowałoby leczenie pacjentów posiadających mutacje w obrębie *PDGFRA*. Wyniki badań I i II fazy są obiecujące [11].

Od czasu wprowadzenia terapii inhibitorami kinaz rokowania pacjentów z GIST znacznie się poprawiły [24]. Badania przeprowadzone u pacjentów z zaawansowaną chorobą leczonych imatynibem wykazują medianę przeżycia >6 lat, czyli znacznie lepsze wyniki porównując z innymi nowotworami [11].

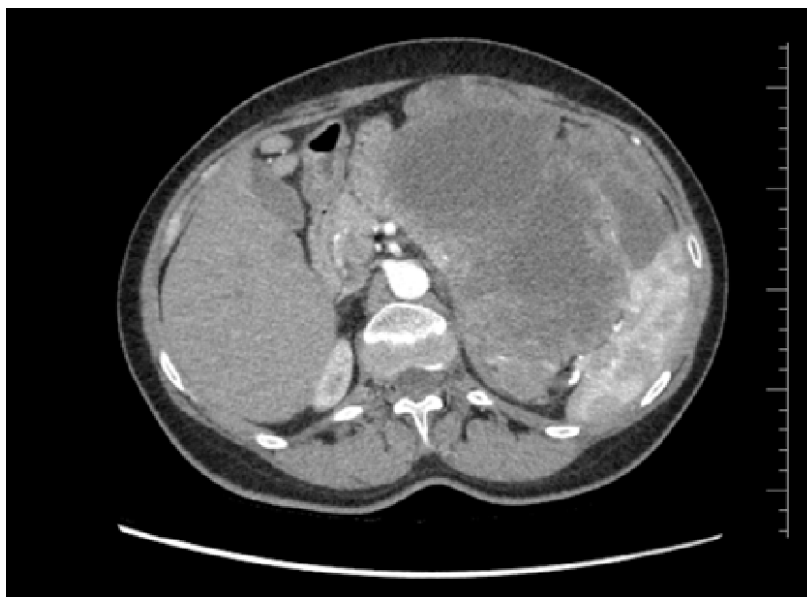W ramach badań kontrolnych po leczeniu u chorych po radykalnej resekcji guza o średnim i wysokim nawrocie zaleca się kontrolne badanie TK co cztery miesiące w okresie 1–2 lat, a następnie co sześć miesięcy do 5 lat od leczenia i później co roku. Chorzy leczeni z powodu rozsianych lub nieresekcyjnych GIST powinni być badani co trzy miesiące w okresie początkowym, a następnie co sześć miesięcy, o ile udaje się uzyskać odpowiedź na leczenie, zwłaszcza w sytuacji gdy odpowiedź utrzymuje się powyżej 5 lat [25].

Tabela 1. Podsumowanie przypadków pacjentów z GIST hospitalizowanych w Oddziale Chirurgii Ogólnej w I półroczu 2023 r.

Pacjenci hospitalizowani w Oddziale Chirurgii Ogólnej w I półroczu 2023 r.	Objawy	Rodzaj zabiegu	Śródoperacyjna lokalizacja zmiany	Wielkość zmiany [cm]	Obecność przerzutów	Narządy objęte naciekiem	Czas zabiegu [min]
Przypadek I	spadek masy ciała uczucie pełności	Laparoskopia	jelito cienkie	10	nie	zaawansowane jedynie miejscowe	80
Przypadek II	uczucie pełności guz wyczuwalny przez powłoki	Laparotomia	żołądek	25	tak	ogon trzustki; przerzut w wątrobie	100
Przypadek III	spadek masy ciała guz wyczuwalny przez powłoki	Laparotomia	żołądek	14	nie	tylko żołądek	60
Przypadek IV	spadek masy ciała uczucie pełności	Laparotomia	żołądek	18	tak	ogon trzustki, wnęka trzustki, przepona	120

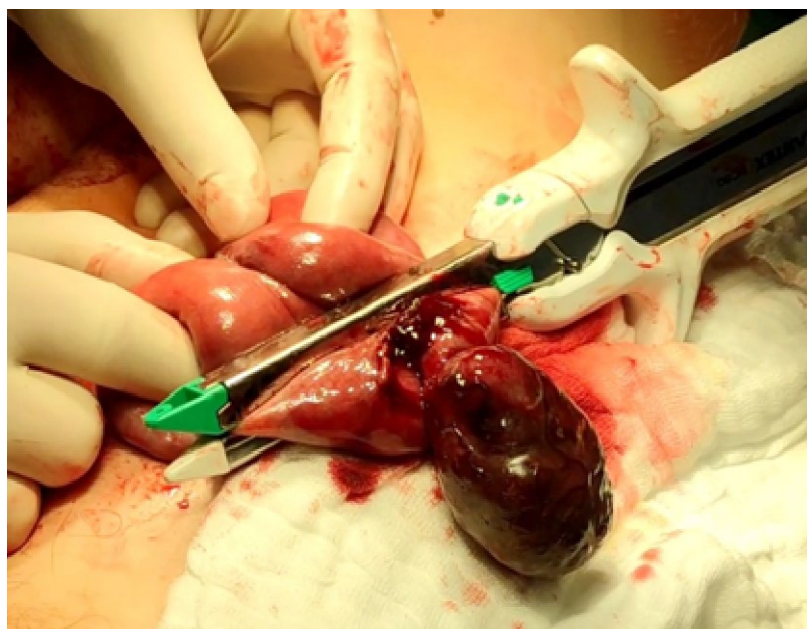Źródło: opracowanie własne na podstawie wyników badań, oceny śródoperacyjnej oraz czasu zabiegów u pacjentów prezentowanych w pracy.

Rycina 1. Olbrzymi 25 cm guz w TK wykryty u jednego z pacjentów



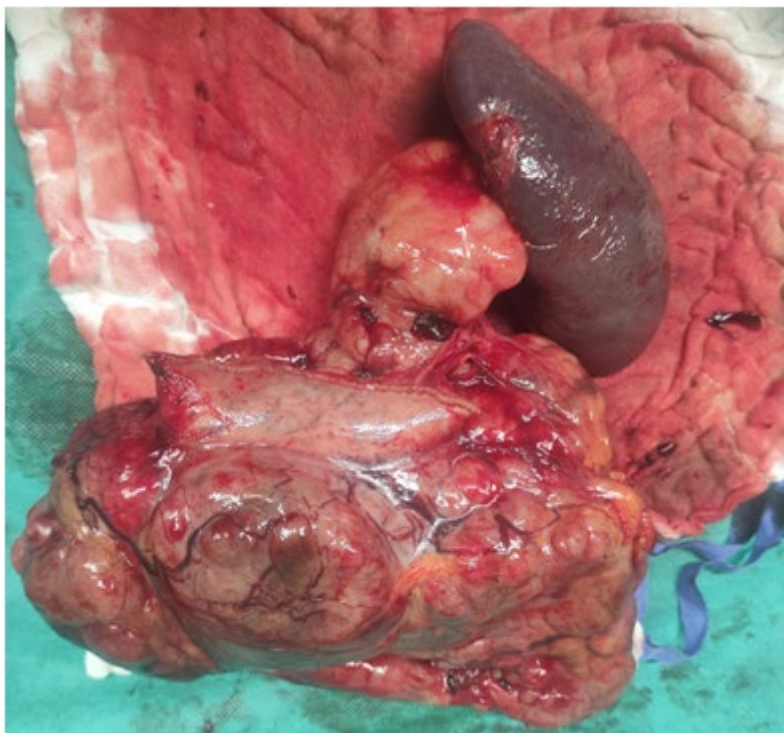
Źródło: dokumentacja medyczna pacjenta.

Rycina 2. Resekcja guza jelita cienkiego, średnicy ok. 10 cm, wykonana u jednego z pacjentów



Zdjęcie wykonane przez Magdalenę Wąsik.

Rycina 3. Preparat po resekcji guza ze splenektomią oraz częścią ogona trzustki



Zdjęcie wykonane przez Magdalenę Wąsik.

Podsumowanie

Nowotwory GIST są rzadkimi nowotworami przewodu pokarmowego, niemniej mogą stanowić duże wyzwanie diagnostyczno-terapeutyczne także w ośrodkach niespecjalizujących się w onkologii. Lekarz prowadzący diagnostykę guzów przewodu pokarmowego powinien pamiętać o możliwości rozpoznania GIST, w szczególności przed planowaną rozległą operacją wielonarządową i brakiem rozpoznania nowotworu.

Bibliografia

1. Bucher P, Morel P. *Tumeurs stromales gastro-intestinales*. Rev Med Suisse. 2008; 4(163): 1567–1570.
2. Jaros D, Bozic B, Sebesta C. *Gastrointestinale Stromatumoren (GIST)*. Wien Med Wochenschr. 2023; 173(9–10): 201–205, <https://doi.org/10.1007/s10354-022-00965-8>.

3. Cichoż-Lach H, Kasztelan-Szczerbińska B, Słomka M. *Gastrointestinal stromal tumors: epidemiology, clinical picture, diagnosis, prognosis and treatment*. Pol Arch Med Wewn. 2008; 118(4): 216–220.
4. Yu Q-X, He Z-K, Wang J, Sun C, Zhao W, Wang B-M. *Clinical presentations of gastric small gastrointestinal stromal tumors mimics functional dyspepsia symptoms*. World J Gastroenterol. 2014; 20(33): 11800–11807, <https://doi.org/10.3748/wjg.v20.i33.11800>.
5. De Vogelaere K, Aerts M, Haentjens P, De Grève J, Delvaux G. *Gastrointestinal stromal tumor of the stomach: progresses in diagnosis and treatment*. Acta Gastroenterol Belg. 2013; 76(4): 403–406.
6. Mantese G. *Gastrointestinal stromal tumor: epidemiology, diagnosis, and treatment*. Curr Opin Gastroenterol. 2019; 35(6): 555–559, <https://doi.org/10.1097/MOG.0000000000000584>.
7. Wente MN, Büchler MW, Weitz J. *Gastrointestinale Stromatumoren (GIST)*. Chirurgische Therapie. Chirurg. 2008; 79(7): 638–643, <https://doi.org/10.1007/s00104-008-1527-5>.
8. Al-Share B, Alloghbi A, Al Hallak MN, Uddin H, Azmi A, Mohammad RM, Kim SH, Shields AF, Philip PA. *Gastrointestinal stromal tumor: a review of current and emerging therapies*. Cancer Metastasis Rev. 2021; 40(2): 625–641, <https://doi.org/10.1007/s10555-021-09961-7>.
9. Emile J-F. *Tumeurs stromales gastro intestinales (GIST): définition, physiopathologie*. J Chir. 2008; 145(Suppl 3): 6S1–6S3.
10. Hirota S, Isozaki K. *Pathology of gastrointestinal stromal tumors*. Pathol Int. 2006; 56(1): 1–9, <https://doi.org/10.1111/j.1440-1827.2006.01924.x>.
11. Blay JY, Kang YK, Nishida T, von Mehren M. *Gastrointestinal stromal tumours*. Nat Rev Dis Primers. 2021; 7(1): 22, <https://doi.org/10.1038/s41572-021-00254-5>.
12. Schaefer IM, Mariño-Enríquez A, Fletcher JA. *What is New in Gastrointestinal Stromal Tumor?*. Adv Anat Pathol. 2017; 24(5): 259–267, <https://doi.org/10.1097/PAP.0000000000000158>.
13. Kelly CM, Gutierrez Sainz L, Chi P. *The management of metastatic GIST: current standard and investigational therapeutics*. J Hematol Oncol. 2021; 14(1): 2, <https://doi.org/10.1186/s13045-020-01026-6>.
14. van Roggen JFG, van Velthuysen MLF, Hogendoorn PCW. *The histopathological differential diagnosis of gastrointestinal stromal tumours*. J Clin Pathol. 2001; 54(2): 96–102, <https://doi.org/10.1136/jcp.54.2.96>.
15. Connolly EM, Gaffney E, Reynolds JV. *Gastrointestinal stromal tumours*. Br J Surg. 2003; 90(10): 1178–1186, <https://doi.org/10.1002/bjs.4352>.
16. Tran T, Davila JA, El-Serag HB. *The epidemiology of malignant gastrointestinal stromal tumors. An analysis of 1,458 cases from 1992 to 2000*. Am J Gastroenterol. 2005; 100(1): 162–168, <https://doi.org/10.1111/j.1572-0241.2005.40709.x>.
17. Menge F, Jakob J, Kasper B, Smakic A, Gaiser T, Hohenberger P. *Clinical Presentation of Gastrointestinal Stromal Tumors*. Visc Med. 2018; 34(5): 335–340, <https://doi.org/10.1159/000494303>.
18. Rostkowski K, Komorowski A, Korneta K, Bednarz S. *An accidental diagnosis of a gigantic gastric GIST in a patient with severe COVID pneumonia*. NOWOTWORRY J Oncol. 2023; 73(1): 57, <https://doi.org/10.5603/NJO.a2022.0060>.

19. Landi B, Blay J-Y, Bonvalot S, Brasseur M, Coindre JM, Emile JF, Hautefeuille V, Honore C, Lartigau E, Manton G, Pracht M, Le Cesne A, Ducreux M, Bouche O; «Thésaurus National de Cancérologie Digestive (TNCD)» (Fédération Francophone de Cancérologie Digestive (FFCD); Fédération Nationale de Centres de Lutte Contre les Cancers (UNICANCER); Groupe Coopérateur Multidisciplinaire en Oncologie (GERCOR); Société Française de Chirurgie Digestive (SFCD); Société Française de Radiothérapie Oncologique (SFRO); Société Française d'Endoscopie Digestive (SFED); Société Nationale Française de Gastroentérologie (SNFGE). *Gastrointestinal stromal tumours (GISTs): French Intergroup Clinical Practice Guidelines for diagnosis, treatments and follow-up (SNFGE, FFCD, GERCOR, UNICANCER, SFCD, SFED, SFRO)*. Dig Liver Dis. 2019; 51(9): 1223–1231, <https://doi.org/10.1016/j.dld.2019.07.006>.
20. Sunamak O, Gul MO, Subasi IE, Donmez T, Ozkara S. *Gastrointestinal Stromal Tumours*. J Coll Physicians Surg Pak. 2021; 31(9): 1089–1093, <https://doi.org/10.29271/jcpsp.2021.09.1089>.
21. Dudzisz-Śledź M, Rutkowski P. *Advances in the management of gastrointestinal stromal tumors (GISTs)*. NOWOTWORY J Oncol. 2020; 70(6): 280–287, <https://doi.org/10.5603/NJO.2020.0055>.
22. Siehl J, Thiel E. *C-kit, GIST, and imatinib* [w:] Dietel M (ed.). *Targeted Therapies in Cancer*. Springer: Berlin, Heidelberg 2007: 145–151, https://doi.org/10.1007/978-3-540-46091-6_12.
23. Rosai J. *GIST: an update*. Int J Surg Pathol. 2003; 11(3):177–186, <https://doi.org/10.1177/106689690301100304>.
24. Sciot R, Debiec-Rychter M. *GIST under imatinib therapy*. Semin Diagn Pathol. 2006; 23(2): 84–90, <https://doi.org/10.1053/j.semmp.2006.08.005>.
25. Serrano C, Martín-Broto J, Asencio-Pascual JM, López-Guerrero JA, Rubió-Casadevall J, Bagué S, García-Del-Muro X, Fernández-Hernández JÁ, Herrero L, López-Pousa A, Poveda A, Martínez-Marín V. *2023GEIS Guidelines for gastrointestinal stromal tumors*. Ther Adv Med Oncol. 2023; 15: 17588359231192388, <https://doi.org/10.1177/17588359231192388>.

Diagnosis and treatment of GIST: six months of personal experience

Abstract

This paper presents four cases of patients diagnosed with GIST-type tumours. In three patients the starting point of the tumor was the stomach, in one the small intestine. Three local radical procedures were performed (including one laparoscopic) and one excisional sampling due to infiltration of the pancreas and diaphragm. The article briefly discusses the treatment of mesenchymal tumours of the gastrointestinal tract.

Key words: GIST, gastrointestinal stromal tumour, c-KIT, mesenchymal tumour